

Skin & Wound

Newsletter n°2 - november 2008

Inhoudstafel

De huid: een regulerende, maar kwetsbare barrière
- Incontinentiedermatitis
- Stomazorg
- Maceratie

Beste lezer,

Waarom pinguïns zich goed voelen in hun vel…

Pinguïns leven in de meest barre weersomstandigheden op de Zuidpool, waar hevige wind, regen en sneeuw voor extreem guur en koud weer zorgen. Bovendien duiken ze regelmatig de ijszee rond Antarctica in op zoek naar voedsel. Toch lijkt dat extreme klimaat hen niet te deren. In documentaires zie je nooit pinguïns met een droge huid, huidkloven of maceratieletsels… Wat maakt dat pinguïns deze extreme weersomstandigheden zo probleemloos weerstaan? Wat beschermt hen tegen deze barre leefomgeving?

Pinguïns hebben een isolerende vetlaag onder de huid en twee lagen veren. De eerste laag van donsveren, zeg maar een donsjas, beschermt hen tegen de koude. Een tweede laag veren, die dakpansgewijs over elkaar liggen, vormt een waterdicht verenpak dat extra bescherming geeft tegen de kou wanneer ze zwemmen. De veren worden ingesmeerd met vet uit de vetklieren. Dat heeft een waterafstotend effect en voorkomt dat de pinguïn nat wordt. Daarom voelen pinguïns zich perfect in hun vel op Antarctica: ze zijn 'omringd' door een optimaal natuurlijk barrièresysteem.

Ook **onze huid** functioneert als een **ingenieus barrière- en regulatiesysteem** maar ze is wel een stuk **kwetsbaarder**.

De huid: een regulerende, maar kwetsbare barrière

Onze huid helpt ons om het warmte- en waterverlies van ons lichaam te reguleren en fungeert tegelijk als barrière tegen micro-organismen en verschillende vloeistoffen. Eén van de belangrijkste functies van de huid is het tegengaan van het transepidermaal verlies van water en elektrolyten. Een ademend maar waterafstotend vetlaagje in de huid - een vetbarrière net zoals bij pinguïns - helpt hierbij. We verliezen doorheen een intacte huid, op een gecontroleerde manier, continu water, in de vorm van waterdamp. Maar de vetten die in onze 'vetbarrière' aanwezig zijn, zijn niet immuun voor omgevingsfactoren. Hun integriteit kan door tal van factoren aangetast worden met huidbeschadigingen tot gevolg.

Ook de natuurlijke veroudering van de huid is één van de factoren die de huid veel kwetsbaarder maken. Het is dan ook een uitdaging voor iedere professionele gezondheidsmedewerker om de huid van patiënten een continue degelijke verzorging en vooral een juiste bescherming te geven. Onze huid wordt continu blootgesteld aan tal van bedreigingen die leiden tot verschillende problemen, die allemaal om een specifieke en gepaste oplossing vragen. Zeker bij incontinentiedermatitis, luierdermatitis, stomazorg en maceratie, is het nodig om de risicovolle of beschadigde huid gepast te beschermen.

Wist je dat...?

In een cohortstudie werd 3M™ Cavilon™ Crème aangebracht volgens het 3M Skin Care algoritme. Uit deze studie bleek dat Cavilon™ Crème een effectieve vochtinbrengende barrièrecrème is. De droge, schilferende huid en roodheid waren in respectievelijk 91% en 100% van de gevallen verdwenen. Een verbetering was zichtbaar na een behandeling van gemiddeld 3 dagen. (Campbell et al)

Incontinentiedermatitis

Incontinentie zorgt ongetwijfeld voor één van de grootste uitdagingen bij de bescherming van de peri-anale en genitale huidregio. Door de blootstelling aan urine en feces verandert de pH-waarde (van 5.0 tot 7.0) van de huid, waardoor de beschermende 'vetbarrière' wordt aangetast. Hierdoor zal de permeabiliteit van de huid veranderen en wordt ze gevoeliger voor beschadigingen. De huid is hierdoor ook veel minder bestand tegen frictie, veroorzaakt door het linnen of de incontinentiematerialen. Het bekende gevolg is een rode, geïnflammeerde huid in de zone van de blootstelling. Die huidirritatie kan evolueren naar een volledige huidbeschadiging met wonden. Het is niet verwonderlijk dat in deze geïnflammeerde, warme en vochtige omgeving bacteriën en schimmels kunnen gedijen. In dat geval is het aangewezen om naast de huidbehandeling, ook antimycotica toe te dienen.

Incontinentiedermatitis wordt vaak louter met oudere mensen geassocieerd. Ten onrechte, want ook jonge kinderen, die nog luiers dragen, kunnen een luierdermatitis ontwikkelen. De oorzaken zijn nagenoeg identiek: in beide gevallen wordt een gevoelige huid blootgesteld aan urine en feces. Voor zowel incontinentiedermatitis als luierdermatitis is het preventieve gebruik van hoog absorberende luiers die urine en vocht zo snel mogelijk wegtrekken van de huid, aangewezen.

Het gebruik van dikke lagen allerhande pasta is minder aangewezen. Dit kan resulteren in een lager 'luierrendement' omdat de pastalaag de absorptie door de luier verhindert. Bovendien bemoeilijkt een dikke occlusieve pastalaag de dagelijkse inspectie van de peri-anale regio.

Wist je dat...?

In een dubbelblindstudie bij incontinente (voor urine, stoelgang of beide) patiënten met een matige tot ernstige roodheid of erosieve letsels door incontinentie, werd vastgesteld dat 3M™ Cavilon™ Niet Prikkende Barrièrefilm een meer kosteneffectieve oplossing is, want 1) de behandeling moet minder frequent toegepast worden, 2) er worden geen bijkomende producten gebruikt en 3) er is minder verpleegtijd vereist dan bij de doelgroep die behandeld werd met zinkolie. Bovendien werd vastgesteld dat de Cavilon™ behandeling een significante verbetering van de huid realiseerde ten opzichte van zinkolie. (Baatenburg et al)

Tip

*Voor een preventieve aanpak van incontinentiedermatitis wordt het gebruik van **3M™ Cavilon™ Duurzame Barrièrecrème** geadviseerd; voor een curatieve aanpak, **3M™ Cavilon™ Niet-Prikkende Barrièrefilm**.*



Stomazorg

Ook de huid rondom de stoma moet beschermd worden tegen irritatie, lichaamsvochten en kleefmaterialen. Shellito (1998) suggereerde dat het grootste risico op het ontwikkelen van stomagerelateerde complicaties zich gewoonlijk binnen de eerste vijf jaar voordoet. Arumugan et al (2003) stelde vast dat 50% van de patiënten één of meerdere complicaties ontwikkelde binnen de 12 maanden volgend op hun stoma-ingreep. Frequent voorkomende stomagerelateerde complicaties zijn onder meer parastomale hernia, stomaretractie, stenose van de stoma, prolaps van de stoma, parastomale granuloma's en mucocutaneuze laesies. Toch blijken vooral huidgerelateerde complicaties na het aanbrengen van een stoma één van de meest voorkomende aandoeningen (White 2006). Dit is uiteraard niet verwonderlijk: het vocht dat uit de stoma komt, afhankelijk van het type stoma, bevat zeer agressieve proteasen (amylasen, lipasen enz.) en heeft doorgaans sterke alkalische eigenschappen. Deze eiwit- en vetenzymen zijn verantwoordelijk voor de afbraak van onze huidcellen (opgebouwd uit proteïnen) en de aantasting van de 'vetbarrière' die onze huid beschermt.

Wist je dat!

De ambulante patiënt geniet van een forfaitaire tussenkomst bij gebruik van 3M™ Cavilon™ Niet-Prikkende Barrièrefilm

1/ Stomazorg: sociale tussenkomst bij ambulante patiënten

Nomenclatuur nr.: 641152 € 14.81* / 3 maanden**

Forfaitaire tegemoetkoming (derde betaler) van € 14.81 voor een behandeling van minimaal 3 maanden als hulpmiddel bij stomamateriaal.

Deze terugbetaling is extra en valt dus buiten de reeds bestaande driemaandelijkse forfait van stomamateriaal.

**Jaarlijks geïndexeerd*

***1 spray/trimester*

2/ Condoomkatheters: sociale tussenkomst bij ambulante patiënten

Nomenclatuur nr.: 640216 € 13.54* / 3 maanden**

Forfaitaire tegemoetkoming (derde betaler) van € 13.54 voor een behandeling van minimaal 3 maanden als hulpmiddel bij incontinentiemateriaal (condoomkatheter).

**Jaarlijks geïndexeerd*

***1 spray/trimester*

Wat aanvankelijk een mineur huidprobleem lijkt, kan bij een stoma toch ernstige gevolgen hebben. Voor een stoma-applicatie is een intacte huid dan ook essentieel. (Smith et al, 2002). Een geïrriteerde, vochtige of bloedende huid kan de stoma doen lekken. Dit kan dan weer de stoma-applicatie doen lekken en zo belandt de patiënt in een vicieuze cirkel. Een patiënt die geconfronteerd wordt met een frequent lekkende stoma-applicatie, ondervindt hiervan een grote psychosociale impact. Bovendien is een lekkende stoma de meest voorkomende oorzaak van peristomale dermatitis (Lyon and Beck, 2001). Het gebruik van 3M™ Cavilon™ Niet-Prikkende Barrièrefilm is aangewezen voor de preventie en behandeling van stomagerelateerde dermatitis.

Jones et al (1999) rapporteerde dat 3M™ Cavilon™ Niet-Prikkende Barrièrefilm effectiever was dan traditionele crèmes, hydrocolloïde preparaten en alcohol-houdende producten voor een geïrriteerde rode huid bij een ilio-anale pouch. Deze bevindingen werden bevestigd door stomaverpleegkundigen in twee ziekenhuizen in Yorkshire en Humberside (UK). De niet-prikkende barrièrefilm bleek een veelzijdige en duurzame barrière voor de huid die een effectieve bescherming biedt tegen de inwerking van gastro-intestinaal vocht. Bovendien was de film pijnloos en gemakkelijk aan te brengen.

Wist je dat...?

Een vergelijkende cohortstudie tussen 3M™ Cavilon™ Niet-Prikkende Barrièrefilm en zinkoxide- en petrolatumpasta bij de preventie van maceratie van wondranden toonde aan dat Cavilon Barrièrefilm een superieure oplossing is: de Cavilon filmlaag bleek gemakkelijker en sneller aan te brengen, en een kosteneffectieve oplossing.



Maceratie

Vaak wordt maceratie uitsluitend beschouwd als een wondgerelateerd probleem. Dat is echter niet correct: maceratie kan ook voorkomen op een huid zonder exsuderende wonden. Denk maar aan vochtige regio's tussen de tenen en huidplooien. Traditioneel werden zinkoxidepasta's en zalven op basis van petrolaten gebruikt om de wondomgeving te beschermen. Deze producten kunnen echter interfereren met het wondverband en de absorptie en adhesie verminderen. Ze zijn ook niet zo handig in gebruik. Bovendien is er een additioneel product nodig om ze te verwijderen (Sibbald and Cameron, 2001; Cameron et al, 2005). Dat heeft uiteraard een impact op de verpleegtijd en op de kosteneffectiviteit van deze producten. Indien de wondranden bovendien bedekt worden met een dikke laag pasta, wordt het visualiseren van de wondranden om vroegtijdige tekens van inflammatie te kunnen herkennen, drastisch bemoeilijkt.

Wat zijn de oorzaken van maceratie?

- Overhydratie van de epidermis
- Het gebruik van onaangepaste wondzorgverbanden of incorrecte draagtijden van deze verbanden
- Het niet beschermen van de huid op risicoplaatsen
- Beschadiging van de huid door inwerking van proteolytische enzymen die aanwezig zijn in het wondvocht van chronische wonden.

Met de komst van barrièrefilms behoren deze nadelen van zinkoxidepasta's tot het verleden. Nieuwe technologieën zoals de niet-cytotoxische 3M™ Cavilon™ Niet-Prikkende Barrièrefilm bieden een flexibele, duurzame, ademende en tegelijk vochtafstotende bescherming.

Tip

Het aanbrengen van 3M™ Cavilon™ Niet-Prikkende Barrièrefilm tijdens elke verbandwissel geeft een effectieve bescherming. Zowel preventief als curatief.



Consulteer de nieuwe Cavilon website op **www.cavilon.be**, voor meer uitleg, brochures en tools.

3M™ Cavilon™ Protocol voor optimale huidzorg

CHECK DE CONDITIE VAN DE HUID

Is de huid beschadigd?

- **Ja** → **Wat voor beschadiging?**
- **Neen** → **Gebruik Cavilon Crème**
  - Ter preventie van uitdroging en irritatie 1 x per dag
  - Bij incontinentie na elke 3de verschoning

Lichte dermatitis – roodheid
Gebruik Cavilon Crème
- 1 x per dag
- bij incontinentie na elke 3de verschoning

Gematigde dermatitis
Gebruik Cavilon Film
- elke 72 uur

Ernstige dermatitis
Gebruik Cavilon Film
- elke 24 tot 48 uur

Wonde
Gebruik Cavilon Film
- ter bescherming van de wondranden bij elke verbandwissel

Stoma
Gebruik Cavilon Film
- ter bescherming van de huid rondom de stoma

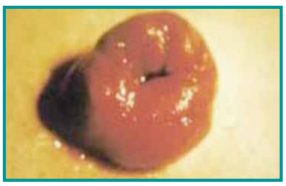

Bij vermoeden van schimmelinfectie, altijd een dermatoloog raadplegen!

Referentielijst

- *Shellito P (1998) Complications of abdominal stoma surgery. Dis Colon Rectum 41(12): 1562 – 72*
- *Arumugan et al (2003) A prospective audit of stomas, analysis of risk factors and complications and their management. Colorectal Dis 5(1): 49-52*
- *White R (2006) Skin Care in Wound Management: Assesment, prevention and treatment. WOUNDS UK*
- *Smith et al (2002) Multidisciplinary care of skin problems in stoma patients. Br. J Nurs 11(5):324-30*
- *Lyon CC, Beck MH (2001) Irritant reactions and allergy. In Lyon CC, Smith AJ, ed . Abdominal Stomas and their Skin Disorders: An Atlas of diagnosis and management. Martin Dunitz Ltd, London*
- *Jones D et al (1999) 3M Cavilon No Sting Barrier Film: an effective barrier against the ravages of proteolytic enzymes on peri-stomal and peri-anal skin. Poster presentation at: Annual Conference for the Centre for Community Nursing, Hull, UK: 1999, British Conference for Enterostomy, Newcastle, UK: 1999, RCN Gastroenterology and Stoma Care Nursing Conference, Eastbourne, UK: 1999.*
- *Sibbald G et al (2001)Peri-wound skin protection: a comparison of a new skin barrier vs traditional therapy in wound management. Poster presentation at CAWC, SAWC: 2001*
- *Sibbald G, Cameron J (2001) Dermatological aspects of wound care. In: Krasner DL, Rodeheaver GT, Sibbald RG, eds Chronic Wound Care: A clinical Source book for healthcare professionals, 3rd edn Wayne, PA. Health Mangement Publication, Inc*
- *Cameron J et al (2005) Comparison of two peri wound skin protectants in venous leg ulcers: a randomized controlled trail. J Wound Care 14(5):233-6*
- *Campbell K (2000), Optimal Skin Care Solutions: A Clinical Product Evaluation. 3M White Paper*
- *Baatenburg (2003) Application of Cavilon No Sting Barrier Film compared to zinc oxide oil leads to improved healing of damaged skin and reduced treatment costs in incontinence patients: a randomised controlled trial. Oral presentation Annual EPUAP meeting 2003, Tampere, Finland.*

3M

3M Belgium N.V./S.A.
Health Care Department
Hermeslaan 7
1831 Diegem
Belgium
Tel : 02/722.53.51
Fax : 02/722.50.13

www.3M.be/healthcare

Please recycle. Printed in Belgium.
© 3M 2008. All rights reserved.

Tegaderm™ DRESSINGS SIMPLE. DEPENDABLE. TRUSTED.